

## Pemeriksaan patologi anatomi pada penderita tumor di Laboratorium RSUD Hajjah Andi Depu

Nurmadina<sup>1</sup>, St. Aisyah Sijid<sup>1\*</sup>, Futriani<sup>2</sup>

<sup>1</sup>Prodi Biologi Fakultas Sains dan Teknologi Universitas Islam Negeri Alauddin Makassar

<sup>2</sup>RSUD Hajjah Andi Depu Polewali Mandar

\*Corresponding author: Jl. HM. Yasin Limpo 36 Gowa, Sulawesi Selatan, Indonesia. 92113

E-mail addresses: aisyahsijid@uin-alauddin.ac.id

### Kata kunci

Anatomi  
Diagnosis tumor  
Histologi  
Patologi  
Teknik sayatan beku

### Keywords

Anatomy  
Tumor diagnosis  
Histology  
Pathology  
Frozen section technique

Diajukan: 25 April 2024

Ditinjau: 15 Juni 2024

Diterima: 20 Desember 2024

Diterbitkan: 25 Desember 2024

Cara Sitasi:

N. Nurmadina, S. A. Sijid, F. Futriani, "Pemeriksaan patologi anatomi pada penderita tumor di Laboratorium RSUD Hajjah Andi Depu", *Filogeni: Jurnal Mahasiswa Biologi*, vol. 4, no. 2, pp. 154-163, 2024.

### Abstrak

Patologi anatomi merupakan cabang ilmu medis yang mengidentifikasi penyakit melalui pengamatan makroskopis dan mikroskopis terhadap sel, jaringan, dan organ. Studi ini bertujuan untuk mengetahui karakteristik histopatologi jaringan yang terindikasi tumor pada pasien yang diperiksa di Laboratorium Patologi Anatomi RSUD Hajjah Andi Depu. Penelitian dilakukan dengan metode histologis menggunakan teknik sayatan beku. Proses ini mencakup fiksasi jaringan, pemotongan kasar dan halus, serta pengiriman sampel ke RSUD Pare-pare untuk analisis lebih lanjut. Hasil penelitian menunjukkan adanya lima jenis tumor yaitu *fibroadenoma mammae sinistra*, *lipomatosis*, *seluler fibroadenoma mammae dextra*, *oral fibroma* dan *intradermal nevi*. Setiap tumor memiliki karakteristik makroskopik dan histopatologis tertentu yang memberikan informasi diagnostik penting. Studi ini menegaskan peran laboratorium patologi anatomi dalam mendiagnosis penyakit melalui pemeriksaan jaringan, memberikan kontribusi signifikan terhadap proses diagnosis dan manajemen klinis.

### Abstract

Anatomic pathology is a branch of medical science that identifies diseases through macroscopic and microscopic observation of cells, tissues, and organs. This study aims to determine the histopathological characteristics of tissues indicated to be tumors in patients examined at the Anatomic Pathology Laboratory of RSUD Hajjah Andi Depu. The research was conducted using histological methods with frozen section techniques. This process includes tissue fixation, rough and fine cutting, as well as sending samples to RSUD Pare-pare for further analysis. The results showed five types of tumors: *fibroadenoma mammae sinistra*, *lipomatosis*, *cellular fibroadenoma mammae dextra*, *oral fibroma*, and *intradermal nevi*. Each tumor has specific macroscopic and histopathological characteristics that provide important diagnostic information. This study confirms the role of the anatomic pathology laboratory in diagnosing diseases through tissue examination, significantly contributing to the diagnosis and clinical management process.

Copyright © 2024. The authors. This is an open access article under the CC BY-SA license

## 1. Pendahuluan

Pada tahun 2008, kanker menduduki peringkat ketiga sebagai penyebab utama kematian global, setelah penyakit kardiovaskular dan stroke. Penyakit ini mengakibatkan sekitar 7,6 juta kematian di seluruh dunia, yang setara dengan 21% dari seluruh kematian akibat penyakit tidak menular. Angka kematian akibat kanker diproyeksikan terus meningkat, dengan estimasi mencapai 13,1 juta jiwa pada tahun 2030 [1]. Gaya hidup yang

tidak sehat menjadi salah satu faktor utama yang meningkatkan risiko kanker, seperti kebiasaan mengonsumsi alkohol, pola makan yang buruk, merokok, dan kurangnya aktivitas fisik. Perilaku tersebut secara signifikan berkontribusi terhadap perkembangan penyakit ini. Dengan demikian, perubahan gaya hidup menjadi langkah penting dalam upaya pencegahan kanker [2].

Pemeriksaan patologi anatomi dilakukan sebagai langkah penting untuk menegakkan diagnosis secara akurat, terutama pada kasus yang dicurigai kanker atau penyakit lain yang melibatkan perubahan struktur jaringan tubuh. Proses ini melibatkan analisis mendetail terhadap jaringan atau organ yang diambil melalui biopsi, operasi, atau metode lainnya. Hasil dari pemeriksaan ini tidak hanya membantu dalam menentukan ada atau tidaknya sel abnormal, tetapi juga memberikan informasi mendalam tentang jenis, sifat, dan tingkat keparahan penyakit. Dengan demikian, pemeriksaan patologi anatomi menjadi dasar bagi dokter dalam merancang rencana pengobatan yang tepat dan efektif sesuai kondisi pasien [3].

Bidang patologi anatomi memperhatikan abnormalitas struktural pada sel dan jaringan yang terdeteksi melalui pemeriksaan kasar dan detail jaringan yang diambil dari pasien, baik dengan menggunakan metode makroskopis maupun mikroskopis. Di rumah sakit, laboratorium patologi anatomi biasanya terbagi menjadi beberapa subdivisi, seperti patologi pembedahan, sitologi, hematopatologi, dan patologi otopsi [4]. Teknik pemeriksaan yang umum dilakukan di Laboratorium Patologi Anatomi adalah biopsi aspirasi jarum halus (*fine needle aspiration biopsy*/FNAB). FNAB merupakan metode yang digunakan untuk mendukung diagnosis berbagai jenis tumor, baik sebagai langkah diagnosis sebelum operasi maupun konfirmatif, dengan cara mengambil sampel jaringan yang dicurigai sebagai tumor menggunakan jarum dengan ukuran 23-22G atau lebih kecil seperti 24, 25, atau 27G [4].

Berdasarkan uraian latar belakang, maka dilakukan penelitian yang bertujuan untuk mengetahui karakteristik histopatologi jaringan yang terindikasi tumor pada pasien yang diperiksa di Laboratorium Patologi Anatomi RSUD Hajjah Andi Depu. Identifikasi tepat terkait jenis dan karakteristik tumor melalui pemeriksaan histopatologi tidak hanya membantu dalam diagnosis yang akurat, tetapi juga memungkinkan pengembangan rencana pengobatan yang lebih efektif dan personal. Temuan dari penelitian ini dapat menjadi dasar bagi peningkatan kualitas layanan laboratorium patologi anatomi, serta memberikan data yang dapat digunakan untuk studi lebih lanjut dan pengembangan protokol diagnostik yang lebih baik. Selain itu, hasil penelitian ini juga dapat berkontribusi pada pengetahuan yang lebih luas tentang epidemiologi tumor di wilayah tersebut, membantu dalam perencanaan kebijakan kesehatan dan pengalokasian sumber daya medis yang lebih tepat sasaran.

## 2. Metode Penelitian

Penelitian dilakukan pada bulan Januari-Februari 2024 di Laboratorium Patologi Anatomi RSUD Hajjah Andi Depu Kabupaten Polewali Mandar. Lokasi ini dipilih karena Sulawesi Barat memiliki prevalensi penyakit kanker cukup tinggi yaitu 10.843 dengan Kabupaten Polewali Mandar memiliki jumlah penduduk terbanyak sehingga berisiko tinggi [5]. Jenis penelitian yang dilakukan yaitu penelitian histologis dengan metode sayatan beku.

**Instrumentasi.** Alat-alat yang digunakan pada penelitian ini antara lain Alat Pelindung Diri (APD) yang mencakup sarung tangan, masker, dan pakaian pelindung untuk keamanan peneliti, mikrotom, casset, toples, mikroskop, pisau bedah, dan alat fiksasi serta alat *packing* yang digunakan untuk membungkus dan mengirim sampel jaringan dengan aman. Sedangkan bahan-bahan yang digunakan meliputi cairan formalin, sampel jaringan

yang akan diperiksa, label untuk memberi tanda pada casset dan toples agar tidak tertukar, serta bahan-bahan pembungkus untuk *packing* yang aman selama pengiriman.

**Persiapan Alat Pelindung Diri (APD).** Pada penelitian ini harus menggunakan APD seperti sarung tangan, masker, dan pakaian pelindung untuk memastikan keselamatan dan kebersihan selama proses penelitian.

**Pengumpulan jaringan dan proses fiksasi.** Jaringan yang akan diperiksa dikumpulkan terlebih dahulu dari subjek penelitian. Jaringan yang telah dikumpulkan kemudian diawetkan melalui proses fiksasi. Fiksasi dilakukan dengan merendam jaringan dalam cairan formalin untuk menjaga struktur dan integritas jaringan serta mencegah degradasi.

**Pemotongan jaringan.** Setelah proses fiksasi, jaringan dipotong secara kasar menggunakan pisau bedah untuk mengurangi ukuran dan memudahkan pemotongan halus berikutnya. Jaringan yang telah dipotong kasar kemudian dipotong menjadi bagian-bagian tipis menggunakan mikrotom. Pemotongan halus ini dilakukan untuk mendapatkan irisan jaringan yang cukup tipis agar dapat diamati di bawah mikroskop. Irisan jaringan yang telah dipotong halus kemudian dimasukkan ke dalam casset yang berfungsi untuk menampung dan melindungi jaringan selama proses penyimpanan dan pengiriman.

**Penyimpanan dalam cairan formalin.** Casset yang telah berisi jaringan kemudian dimasukkan ke dalam toples yang berisi cairan formalin. Formalin berfungsi untuk menjaga jaringan tetap awet dan dalam kondisi baik hingga siap untuk dianalisis.

**Proses *packing* dan pengiriman sampel.** Setelah jaringan ditempatkan dalam toples dengan cairan formalin, proses *packing* dilakukan. Toples-toples dibungkus dengan bahan pengemas yang aman untuk mencegah kerusakan selama pengiriman. Toples-toples yang telah dikemas kemudian dikirim ke RSUD Pare-pare untuk dianalisis lebih lanjut.

### 3. Hasil dan Pembahasan

#### 3.1 Hasil Penelitian

Penelitian ini mengkaji pemeriksaan patologi anatomi pada penderita tumor di Laboratorium RSUD Hajjah Andi Depu. Data yang dikumpulkan mencakup hasil diagnosis, jenis tumor, dan karakteristik histologis dari sampel jaringan yang diperiksa. Hasil yang diperoleh dari pemeriksaan histopatologi ditunjukkan pada Tabel 1.

Tabel 1. Hasil pemeriksaan jaringan pada penderita tumor

No	Pasien	Lokasi Tumor	Ciri Makroskopik			Hasil Diagnosa
			Ukuran (cm)	Warna	Konsistensi	
1	Pasien 1	Payudara kiri	5,3x5x3	Putih kecoklatan	Padat	<i>Fibroadenoma mammae sinistra</i>
2	Pasien 2	Punggung	9,5x7x3,6	Kuning kecoklatan	Padat kenyal	<i>Lipomatosis</i>
3	Pasien 3	Mammae	5,2x4x2,6	Putih kekuningan	Padat kenyal	<i>Seluler fibroadenoma mammae dextra</i>
4	Pasien 4	Lateral lidah	0,7x0,7x0,6	Putih	Padat kenyal	<i>Oral fibroma</i> dengan peradangan kronik
5	Pasien 5	Wajah	1,4x1,1x0,6	Kehitaman	Padat kenyal	<i>Intrademal nevi</i>

#### 3.2 Pembahasan


Pemeriksaan histopatologi adalah prosedur yang dilakukan dengan mengambil jaringan melalui biopsi atau operasi dan diamati di bawah mikroskop untuk menganalisis perubahan struktural dan seluler yang terjadi dalam jaringan tersebut. Pemeriksaan ini dapat

membantu dalam diagnosis penyakit, penentuan tingkat keganasan tumor, dan pemantauan respons terhadap pengobatan [6]. Tumor adalah salah satu jenis sel yang tumbuh dengan kecepatan tidak beraturan dan tidak memiliki fungsi yang berguna bagi tubuh manusia. Tumor sendiri dikategorikan dalam dua jenis, yaitu tumor ganas (kanker) dan tumor jinak. Tumor Jinak berbeda dengan tumor ganas yang dapat menyebabkan kematian pada penderita, tumor jinak sendiri tidak menyebar ke bagian tubuh lain dan perkembangannya pun sangat lambat [7]. Hasil pemeriksaan yang dilakukan di Laboratorium Patologi Anatomi RSUD Hajjah Andi Depu ditemukan 5 kasus pada rentan waktu Januari-Februari 2024.

#### 1. Kasus pertama

Pada pasien pertama terdapat benjolan pada payudara kiri yang memiliki konsistensi padat kenyal serta bersifat *mobile* (Gambar 1). Menurut diagnosis klinis, terdapat kemungkinan bahwa pasien menderita tumor mammae. Tumor *mammae* adalah suatu massa abnormal yang muncul karena pertumbuhan sel-sel mammae yang tidak normal, yang kemudian dapat berkembang dan menyerang jaringan limfatik serta pembuluh darah [8]. Tumor payudara terjadi ketika sel-sel tumbuh secara tidak terkendali, menyebabkan benjolan yang tidak normal. Tumor payudara dapat terbagi menjadi dua jenis, yaitu tumor jinak dan ganas. Kedua jenis tumor ini dapat dibedakan berdasarkan bentuk, permukaan, konsistensi, kemampuan untuk digerakkan, serta adanya rasa nyeri. Diagnosis tentang kemungkinan keganasan pada tumor payudara dapat dilakukan melalui anamnesis, pemeriksaan fisik payudara, uji laboratorium, pemeriksaan radiologi, dan pemeriksaan histopatologi [9].

Pemeriksaan di bawah mikroskop menunjukkan sediaan asal jaringan *mammae* menunjukkan massa tumor yang memiliki batas yang jelas. Struktur ini terdiri dari proliferasi kelenjar *mammae* yang tersusun dalam lobus-lobus di antara stroma fibromiksomatous yang mengalami pertumbuhan yang cepat, membentuk struktur intrakanalikuler dan perikanalikuler. Struktur-struktur ini dilapisi oleh epitel kuboid dengan inti yang bulat, namun tidak menunjukkan tanda-tanda keanehan atau atipikalitas. Pada tepi tumor, dapat diamati keberadaan jaringan ikat, lemak, serta kelenjar *mammae* yang tampak normal tanpa kelainan tertentu.

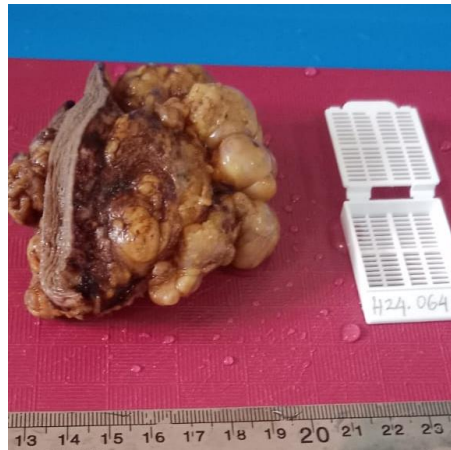


Gambar 1. Jaringan *fibroadenoma mammae sinistra*

#### 2. Kasus kedua

Pada pasien kedua terdapat benjolan di punggung yang memiliki konsistensi padat kenyal. Menurut diagnosis klinis, terdapat kemungkinan bahwa pasien menderita *giant* tumor punggung atau lipomatosis (Gambar 2). Lipomatosis adalah kondisi medis yang dicirikan oleh keberadaan beberapa lipoma, yaitu tumor jinak yang terdiri dari jaringan adiposa atau lemak. Lipoma dapat muncul di berbagai bagian tubuh, termasuk jaringan

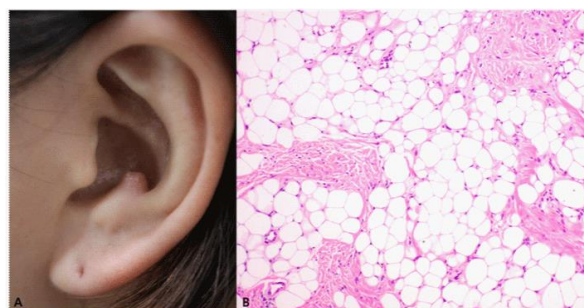
subkutan (di bawah kulit), otot, saraf dan organ dalam [10]. Lipomatosis bisa timbul secara sporadis atau terkait dengan sindrom genetik tertentu, seperti *lipomatosis multipel familial*. Umumnya, kondisi ini tidak bersifat kanker dan mungkin tidak menunjukkan gejala kecuali lipoma tumbuh menjadi cukup besar sehingga menyebabkan ketidaknyamanan, nyeri, atau gangguan fungsi [11].



Gambar 2. Jaringan lipomatosis

Sementara yang terjadi pada pasien kedua yaitu lipomatosis yang terbentuk ada jaringan kulit pada punggung pasien. Berdasarkan pemeriksaan histopatologi menunjukkan sediaan jaringan menunjukkan massa tumor yang dilapisi epitel skuamosus dan adneksa kulit tanpa kelainan tertentu. Pada lapisan submukosa tampak proliferasi sel-sel lemak *mature* yang tersebar difus dengan ukuran sel relatif monoton, inti pipih di tepi dan tidak atipik. Terdapat beberapa fokus sel-sel lemak yang menginfiltrasi diantara jaringan ikat pada dermis dengan inti tidak atipik.

Pemeriksaan di bawah mikroskop menunjukkan sediaan jaringan menunjukkan massa tumor yang dilapisi epitel skuamosus dan adneksa kulit tanpa kelainan tertentu (Gambar 3). Pada lapisan submukosa tampak proliferasi sel-sel lemak matur yang tersebar difus dengan ukuran sel relatif monoton, inti pipih di tepid an tidak atipik. Terdapat beberapa fokus sel-sel lemak yang menginfiltrasi diantara jaringan ikat pada dermis dengan inti tidak atipik.

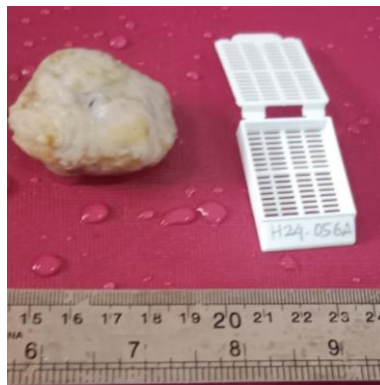


Gambar 3. (A) Terdapat massa padat di antitragus telinga kiri; dan (B) Temuan histopatologi menunjukkan massa terdiri dari lobulus jaringan adiposa putih matang yang dipisahkan oleh septa fibrosa halus dan tidak mencolok yang mengandung pembuluh darah berukuran kapiler ber dinding tipis [12]

### 3. Kasus ketiga

Pada pasien ketiga terdapat benjolan pada payudara bagian kanan yang memiliki konsistensi padat kenyal (Gambar 4). Menurut diagnosis klinis, terdapat kemungkinan bahwa pasien menderita tumor *mammae* atau seluler *fibroadenoma mammae dextra*. Pasien nomor 3 menderita penyakit yaitu fibroedema yang terbentuk pada jaringan kulit pada payudara bagian kanan. Berdasarkan pemeriksaan histopatologi menunjukkan sediaan jaringan menunjukkan massa tumor yang berbatas tegas, terdiri dari proliferasi stroma fibromiksoid yang tampak dominan, inti spindel yang cukup seluler. Tampak pula proliferasi kelenjar *mammae* membentuk struktur intrakanalikulier dan perikanalikuler. Masing-masing kelenjar dilapisi sel-sel luminal dan mioepitel yang masih intak.

Menurut Ilfa (2021) [13], tumor *mammae* berasal dari epitel dan kelenjar. Tumor yang berasal dari epitel sering menyebabkan terjadinya keganasan payudara. Tumor *mammae* yaitu sebuah kelompok sel-sel yang abnormal di payudara yang tumbuh berlipat ganda. Sel-sel ini kemudian menjadi bentuk massa/benjolan pada payudara. *Fibroadenoma mammae* adalah tumor jinak yang terutama menyerang wanita muda. Setelah menopause, tumor menghilang. *Fibroadenoma mammae* teraba sebagai nodul atau benjolan, licin dan bebas bergerak dan memiliki konsistensi kenyal. Fibroadenoma biasanya tidak menimbulkan rasa sakit, tetapi juga bisa menyakitkan. Pada masa remaja, fibroadenoma berukuran besar, terkadang multipel, dan dapat kambuh dengan peningkatan stimulasi estrogen [14].



Gambar 4. Jaringan seluler *fibroadenoma mammae dextra*

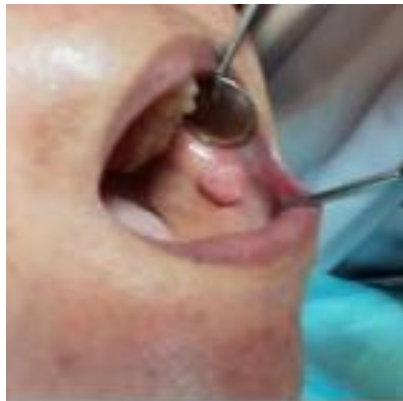Fibroadenoma adalah tumor payudara jinak (non-kanker) yang tidak menimbulkan rasa sakit, unilateral, dan berbentuk benjolan padat, tidak berisi cairan. Penyakit ini paling sering terjadi pada wanita berusia antara 14 hingga 35 tahun, namun dapat terjadi pada semua usia. Fibroadenoma menyusut setelah menopause, sehingga lebih jarang terjadi pada wanita pascamenopause. Fibroadenoma adalah massa seperti marmer yang terdiri dari jaringan epitel dan stroma yang terletak di bawah kulit payudara. Massa yang kokoh dan kenyal dengan batas teratur ini sering kali memiliki ukuran yang bervariasi [15].

Kelenjar pada fibroadenoma terdiri dari lapisan sel ganda normal di saluran payudara. Lapisan kelenjar bagian dalam terdiri dari sel-sel berbentuk kuboid hingga kolumnar dengan inti seragam. Lapisan sel bagian dalam didukung oleh lapisan sel mioepitel bagian luar. Lapisan mioepitel utuh di seluruh lesi menunjukkan sifat jinak dari fibroadenoma. Perubahan jinak seperti hiperplasia duktal biasa, metaplasia apokrin, metaplasia skuamosa, perubahan kistik, dan adenosis sklerosis dapat melibatkan epitel. Kalsifikasi juga bisa terjadi di kelenjar [16].

#### 4. Kasus keempat

Pasien 4 terdapat HPA yang memiliki konsistensi padat kenyal (Gambar 5) . Menurut diagnosis klinis, terdapat kemungkinan bahwa pasien menderita iritasi *fibroma* atau *oral fibroma* dengan peradangan kronik. Fibroma adalah pertumbuhan jaringan abnormal yang terjadi ketika jaringan ikat fibrosa mengalami reaksi berlebihan, biasanya karena iritasi atau trauma di dalam mulut. Secara penampilan, tumor ini terlihat seperti lesi jaringan ikat lainnya [17].

Kebanyakan fibroma dalam mulut disebabkan oleh reaksi terhadap iritasi atau trauma, yang menyebabkan peningkatan jumlah jaringan ikat fibrosa. Meskipun awalnya bersifat reaktif, fibroma ini dapat berkembang menjadi tumor yang sebenarnya. Fibroma sering kali timbul karena iritasi kronis atau trauma di dalam mulut. Iritasi dari penggunaan prostesis gigi dan trauma pada gigi adalah penyebab utama terjadinya fibroma ini. Selain itu, fibroma odontogenik juga bisa disebabkan oleh gangguan selama masa embrional yang mengubah proses pertumbuhan dan perkembangan jaringan [18].



Gambar 5. Gambaran nodul lunak di pipi kiri.

Pasien nomor 4 menderita penyakit yaitu fibroma pada bagian mukosa rongga mulut pasien. Sediaan jaringan menunjukkan gambaran massa tumor yang dilapisi epitel squamous berlapis. Pada bagian bawah tampak jaringan ikat fibrokolagen, beberapa pembuluh darah berisi eritrosit. Diantaranya terdapat infiltrasi sel radang limfosit dan histiosit. Pemeriksaan intra-oral menunjukkan adanya nodul lunak di pipi kiri yang ditutupi oleh mukosa normal. Dari pemeriksaan intraoral, terdapat benjolan pada mukosa pipi kiri dengan konsistensi kenyal, ovoid dan batas tegas, di regio premolar-molar [19].

#### 5. Kasus kelima

Pasien kelima terdapat benjolan pada wajah yang memiliki konsistensi padat kenyal (Gambar 6). Pasien ini menderita penyakit yaitu *intradermal nevi* pada bagian wajah pasien. Sediaan menunjukkan massa tumor berbatas tegas yang dilapisi epidermis yang atrofik. Pada dermis terdapat sarang tumor yang terdiri dari proliferasi sarang-sarang sel nevi dengan inti bulat tidak atipik, sitoplasma eosinofilik, tersusun dengan sel-sel yang lebih kecil pada dasar tumor membentuk maturasi sel dan terdapat pigmen melanin diantaranya. Terdapat pula folikel rambut, kelenjar sebacea dan kelenjar ekrin disekitar sarang tumor.

Menurut diagnosis klinis, terdapat kemungkinan bahwa pasien menderita tumor regio *maxilla dextra* atau *intrademal nevi*. Intradermal nevi juga dikenal sebagai lesi kulit, merupakan pertumbuhan kulit jinak yang berasal dari melanosit, sel yang menghasilkan

pigmen pada kulit. Nevi ini umumnya terlokasi di dalam lapisan dermis kulit, yang terletak di bawah lapisan epidermis [20].



Gambar 6. Jaringan *intrademal nevi*

Benjolan awalnya berada di antara lapisan intradermal-epidermal, kemudian seiring berjalannya waktu cenderung berpindah ke lapisan dermis. Pertumbuhannya lambat, simetris, stabil, dan mengalami kemunduran sejalan dengan perubahan morfologi [21]. Prevalensi nevi melanositik meningkat dari masa kanak-kanak hingga usia paruh baya, dengan tingkat prevalensi yang bervariasi berdasarkan etnis. Orang dengan kulit gelap memiliki prevalensi yang rendah, sedangkan mereka dengan kulit terang memiliki prevalensi yang lebih tinggi. Tidak terdapat kecenderungan berdasarkan jenis kelamin dalam penyakit ini [22]. Paparan radiasi UV dari lingkungan merupakan faktor utama yang memicu pertumbuhan nevi. Radiasi UV memiliki kemampuan untuk merangsang melanosit, yaitu sel-sel yang memproduksi pigmen melanin dalam kulit, agar berkembang secara berlebihan [23].

## 6. Kesimpulan

Berdasarkan penelitian yang telah dilakukan dapat disimpulkan bahwa pada rentan waktu penelitian Januari-Februari 2024 di Laboratorium Patologi Anatomi RSUD Hajjah Andi Depu ditemukan 5 kasus tumor pada pasien. Berbagai jenis tumor dan penyakit yang ditemukan yaitu antara lain tumor payudara, lipomatosis, fibroadenoma, dan fibroma yang didiagnosis melalui histopatologi dengan karakteristik histologisnya sendiri. Pengamatan histopatologi memerlukan kehati-hatian dan pengetahuan tentang gambaran histologi normal untuk membandingkan kondisi abnormal. Oleh karena itu, histopatologi menjadi alat penting dalam diagnosis dan pemahaman penyakit melalui perubahan jaringan.

## Daftar Pustaka

- [1] K. Aliwikarta, N. S. Palupi, and P. E. Giriwono, "Prevalensi penyakit kanker di Indonesia berdasarkan pola konsumsi pangan dan gaya hidup," *Jurnal Mutu Pangan*, vol. 3, no. 1, pp. 71–78, 2016.
- [2] R. Balatif and A. A. M. Sukma, "Memahami kaitan gaya hidup dengan kanker: sebagai langkah awal pencegahan kanker," *SCRIPTA SCORE Scientific Medical Journal*, vol. 3, no. 1, pp. 40–50, 2021, doi: 10.32734/scripta.v3i1.4506.
- [3] S. T. Tan, M. Ghaznawie, and G. Reginata, "Deteksi dini karsinoma sel basal," *Indonesian Journal of Cancer*, vol. 10, no. 2, p. 61, 2016, doi: 10.33371/ijoc.v10i2.428.
- [4] O. L. Mayro, S., Nugroho, E., & Simatupang, "Gambaran tingkat kepuasan pasien



- terhadap pelayanan FNAB di Laboratorium Patologi Anatomi RSUD Abdul Wahab Sjahranie Samarinda Tahun 2018,” *Jurnal Penelitian dan Pengembangan Pelayanan Kesehatan*, pp. 198-206, 2018, doi: 10.22435/jpppk.v2i3.1075.
- [5] Riskesdas Sulawesi Barat, “Laporan Riskesdas Provinsi Sulawesi Barat. Lembaga Penerbit Badan Penelitian dan Pengembangan Kesehatan,” pp. 494-507, 2018.
- [6] N. Widarso, A. P., Norahmawati, E., & Setijowati, “Akurasi diagnosa FNAB (*Fine Needle Aspiration Biopsy*) dibandingkan dengan pemeriksaan histopatologi pada tumor tiroid (Studi kasus di Instalasi Patologi Anatomi RS dr. Saiful Anwar Malang Periode 2008-2010),” *Majalah Kesehatan*, vol. 2, no. 3, pp. 127-134., 2015.
- [7] N. H. Alrizzaqi, M. M., Putri, R. R. M., & Wardani, “Implementasi metode Dempster-Shafer untuk mendiagnosis jenis tumor jinak pada manusia,” *Jurnal Pengembangan Teknologi Informasi dan Ilmu Komputer*, vol. 2, no. 5, pp. 2144–2149, 2008.
- [8] A. R. P. Goud, K. I., Dayakar, S., Vijayalaxmi, K., Babu, S. J., & Vijay, “Evaluation of HER-2/neu status in breast cancer specimens using immunohistochemistry (IHC) & fluorescence in-situ hybridization (FISH) assay,” *Indian Journal of Medical Research*, vol. 135, no. 3, pp. 312-317, 2012.
- [9] J. Trihapsari, D., & Prabowo, “Tumor mammae sinistra: Laporan kasus,” *Proceeding Book Call for Papers Fakultas Kedokteran Universitas Muhammadiyah Surakarta*, pp. 836-844, 2022.
- [10] M. C. Lemaitre, M., Aubert, S., Chevalier, B., Jannin, A., Bourry, J., Prévost, G., ... & Vantuyghem, “Rare forms of lipomatosis: Dercum’s disease and Roch-Leri Mesosomatous lipomatosis,” *Journal of Clinical Medicine*, vol. 10, no. 6, pp. 1-15, 2021, doi: 10.3390/jcm10061292.
- [11] K. Ishihara, S., Fujita, N., Azuma, K., Michikawa, T., Yagi, M., Tsuji, T., ... & Watanabe, “Spinal epidural lipomatosis is a previously unrecognized manifestation of metabolic syndrome,” *The Spine Journal*, vol. 19, no. 3, pp. 493-500, 2019, doi: 10.1016/j.spinee.2018.07.022.
- [12] H. S. Kim, “Lipoma on the antitragus of the ear,” *Journal of Dermatology Research and Therapy*, vol. 3, no. 2, pp. 01–02, 2016, doi: 10.23937/2469-5750/1510010.
- [13] A. Ilfa, “Asuhan Keperawatan Pada Ny. M Dengan Diagnosa Tumor Mammae Dextra Post Lumpektomi Hari Ke 0 Di Ruang Baitussalam 2 Rumah Sakit Islam Sultan Agung Semarang,” *Disertasi*, Semarang: Universitas Islam Sultan Agung, 2021.
- [14] N. Damayanti, A. A., Mappahya, A. A., Nulanda, M., & Khalid, “Hubungan tingkat pengetahuan mahasiswa tentang fibroadenoma mammae terhadap perilaku pemeriksaan payudara sendiri (SADARI) di Fakultas Kedokteran Universitas Muslim Indonesia Angkatan 2019,” *Fakumi MedicalJournal: Jurnal Mahasiswa Kedokteran*, vol. 3, no.1, pp. 21–27, 2023, doi: 10.33096/fmj.v3i1.175.
- [15] F. C. Lozada, J. R., Burke, K. A., Maguire, A., Pareja, F., Lim, R. S., Kim, J., ... & Geyer, “Myxoid fibroadenomas differ from conventional fibroadenomas: a hypothesis-generating study,” *Histopathology*, vol. 71, no. 4, pp. 626-634, 2017, doi: 10.1111/his.13258.
- [16] Y. Y. Krings, G., Bean, G. R., & Chen, “Fibroepithelial lesions; The WHO spectrum,” *Seminars in Diagnostic Pathology*, vol. 34, no. 5, pp. 438–452, 2017, doi: 10.1053/j.semmp.2017.05.006.
- [17] A. Bennabi, S., Lesclous, P., & Cloitre, “Central odontogenic fibroma: Characteristics and management,” *Journal of Oral Medicine and Oral Surgery*, vol. 27, no. 2, pp. 1-9, 2021, doi: 10.1051/mcbcb/2020066.
- [18] S. Shamim, T., Varghese, V. I., Shameena, P. M., & Sudha, “A retrospective analysis

- of gingival biopsied lesions in south indian population,” *Medicina Oral, Patologia Oral, Cirugia Bucal* vol. 13, no. 1, pp. 441–448, 2008.
- [19] M. M. Dermawan, I. P., & Suparka, “Management of oral fibroma: Penanganan fibroma pada rongga mulut,” *Interdental: Jurnal Kedokteran Gigi*, vol. 16, no. 2, pp. 68–73, 2020, doi: 10.46862/interdental.v16i2.1133.
- [20] D. Wang, D. G., Huang, F. R., Chen, W., Zhou, Y., Wang, C. Y., Zhu, F., ... & Luo, “Clinicopathological analysis of acquired melanocytic nevi and a preliminary study on the possible origin of nevus cells,” *The American Journal of Dermatopathology*, vol. 42, no. 6, pp. 414–422, 2020, doi: 10.1097/DAD.0000000000001599.
- [21] A. Stefanaki, I., Antoniou, C., & Stratigos, “Benign melanocytic proliferations and melanocytic naevi,” *Rook’s Textb. Dermatology, Ninth Ed.*, pp. 1–52, 2016.
- [22] A. J. Grichnik, J. M., Rhodes, A. R., & Sober, “Benign neoplasias and hyperplasias of melanocytes,” *Fitzpatrick’s dermatology Gen. Med.*, vol. 7, pp. 1099–103., 2008.
- [23] O. P. Ghosh, A., Ghartimagar, D., Thapa, S., Sathian, B., Shrestha, B., & Talwar, “Benign melanocytic lesions with emphasis on melanocytic nevi—A histomorphological analysis,” *Journal of Pathology of Nepal*, vol. 8, no. 2, pp. 1384–1388, 2018, doi: 10.3126/jpn.v8i2.20891.